



中之島クリニック 診療放射線技術科 主任 中山一基

皆様、いつもお世話になっております。

節電対策もあって昨年以上の酷暑となりましたが、日毎に秋冷の加わる季節となり少し落ち着いたころだと思えます。色々あった年となりましたが、後三カ月で師走を迎えようとしています。

少し早いですが、今年を振り返ると例年以上に天災が続いた稀有な一年になりました。

年明け早々に山陰地方の記録的な大雪により数多くの漁船が沈み、2月には積雪による首都圏での交通マヒ。毎年のように5cmの雪でも不通になる脆弱な公共交通網と言われればそうなのでしょうが、開設当時には考えられないような積雪を誰が予測しえたでしょうか？

そして予測が出来ないと言えど3月11日(金)14時46分、決して忘れえない大惨事となった東北地方太平洋沖地震。日本国内においては観測史上最大のマグニチュード9.0。世界でもスマトラ島沖地震以来の規模の地震で20世紀以降でも4番目に大きな巨大地震が発生しました。また、福島第一原子力発電事故が発生し放射性物質漏れによる汚染によって二次的、三次的被害が今なお続いています。

そして関西においては9月に台風12号が上陸し和歌山県や奈良県に豪雨被害をもたらしました。土砂災害や線路の不通などの災害が起きました。

そんな災害等の暗いニュースの中なでして JAPAN が女子サッカーワールドカップ優勝をなしとげました。一筋の光明から全てががらりと変わる、そんな明るいニュースだと思います。

我々の行う画像検査の仕事も当院に来られるゲストにとっての光明でありたいと思っております。中之島クリニックで検査を受けていただき、不安を少しでも解消するお手伝いが出来ればと考えています。

安心して画像検査をお受け頂くにはどうすればよいのか？

地域の医療レベルの向上の一端を担うにはどうすればよいのか？

刻々と変化する多様な検査方法を取り入れてご提供できるようにするにはどうすればよいのか？

試行錯誤の上で出てきた答えが、より良い医療の道へと繋がるように努力を忘れずに励んでいきたいと思っております。

暗い話題ばかりの先行する昨今ではありますが、来年は皆様や地域、国、世界に明るい光が射すように願う次第です。

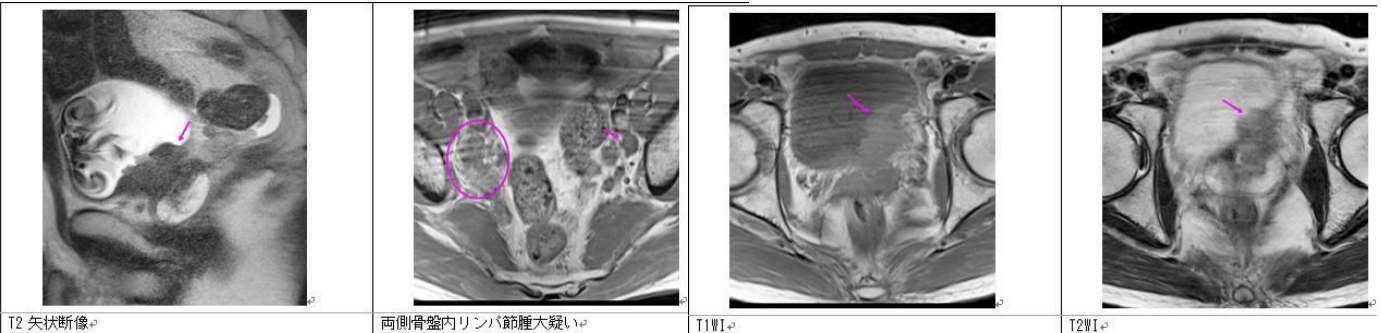
そのため我々中之島クリニック職員一同、光の一端になれるよう努力して行きます。

今後ともよろしくごお願い申し上げます。



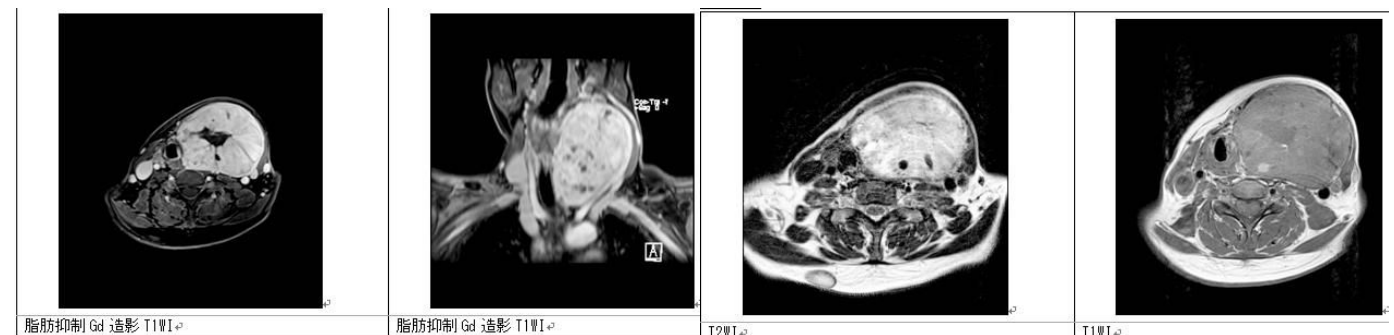
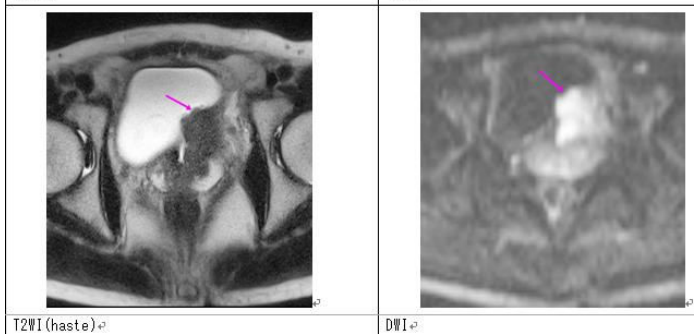
今回は当院で施行した MRI と PET/CT の症例紹介をいたします。

MR I 症例



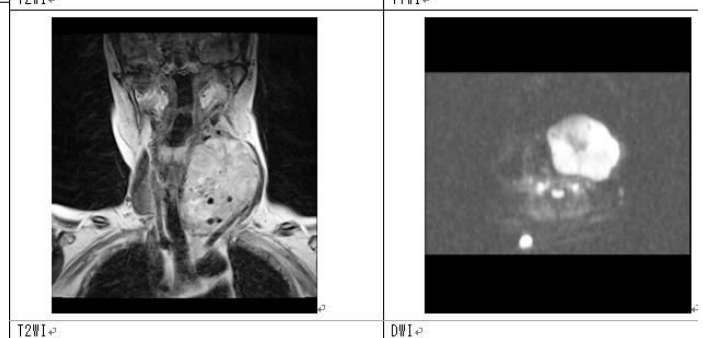
膀胱がん 40代 男性

左尿管～膀胱左尿管開口部に 4 cm弱大の不整な腫瘤性病変や壁肥厚所見が認められ、膀胱がん及び尿管がん（浸潤）として矛盾しません。T1WI 筋肉とほぼ等信号、T2WI 筋肉よりよりわずかに高信号、拡散強調画像高信号、不均一な造影効果を呈しています。膀胱はそれに伴い変形し、前立腺左中心域への浸潤も疑われます。両側骨盤壁に 10-15mm 大前後の多数のリンパ節腫大が認められ、リンパ節転移が強く疑われます。



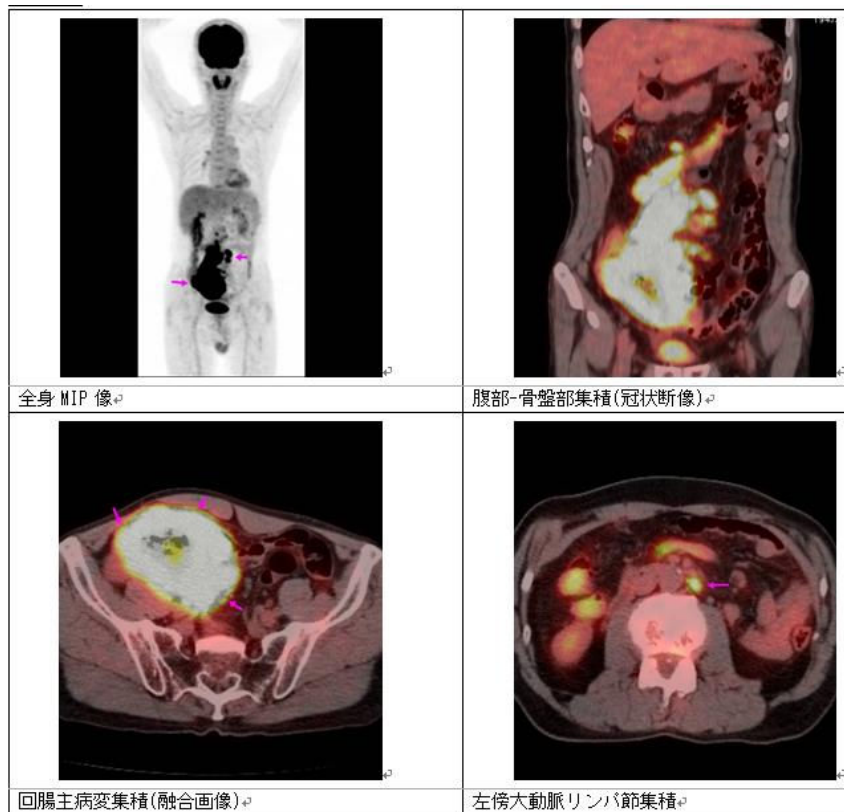
甲状腺腫瘍 50代 女性

甲状腺左葉に 95×77×68mm 程度の境界明瞭な腫瘤があります。これにより気管、喉頭は右方へ圧排され、左頸動脈鞘は左背側へ圧排されています。腫瘍は T1WI では高信号ですが、更に高信号や著明な低信号も混在しています。充実部分は造影効果を示していますが、上記の混在する不均一信号には造影効果がありません。のう胞、出血などを示唆するものと考えられます。DWI では主に高信号として認められます。MRI による良悪の厳密な鑑別は困難でしたが、サイズも大きく手術症例でした。



PET/CT 症例

悪性リンパ腫 60代 男性



回腸原発の悪性リンパ腫。
治療前の病期診断目的

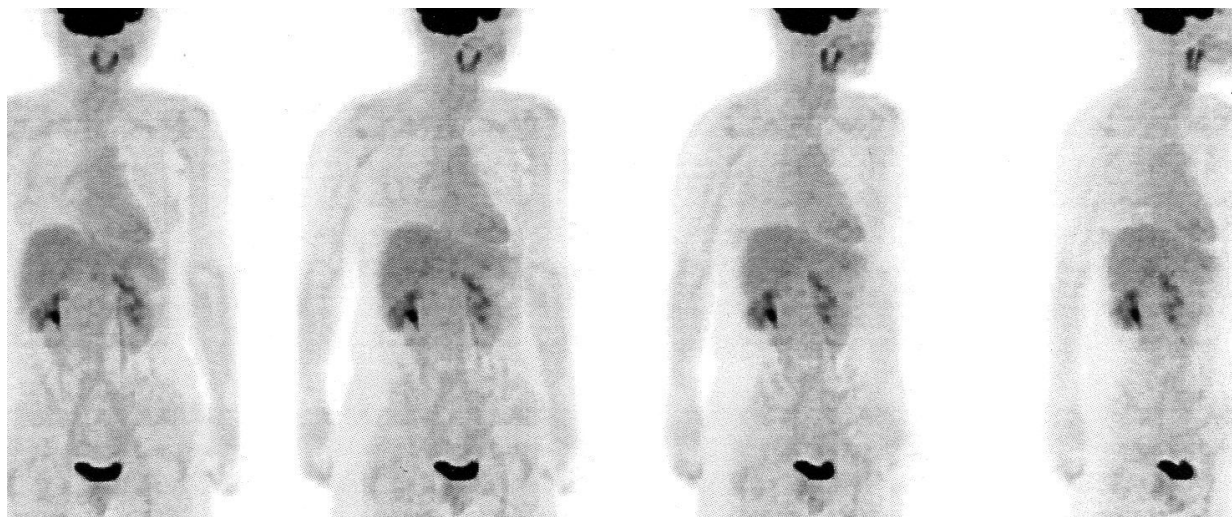
回腸末端部の横径 10 cm 大の腫瘤性病変から塊状の腸間膜リンパ節腫大に連続する大きな病変に一致した異常集積が認められます。上記の巨大病変周囲や傍大動脈領域にも異常集積を伴う小結節病変が多数認められ、ML 病変と考えられます。

このように MRI 検査は多様な画像コントラストと多方向からの断面を撮影することができ、被ばくがない検査です。PET/CT 検査は治療中の多くの悪性腫瘍の治療前の病期診断、また治療後の再発診断に非常に役に立つ検査です。
今後とも皆様の診療にお役立て下さい。

PET 検査における生理的集積について

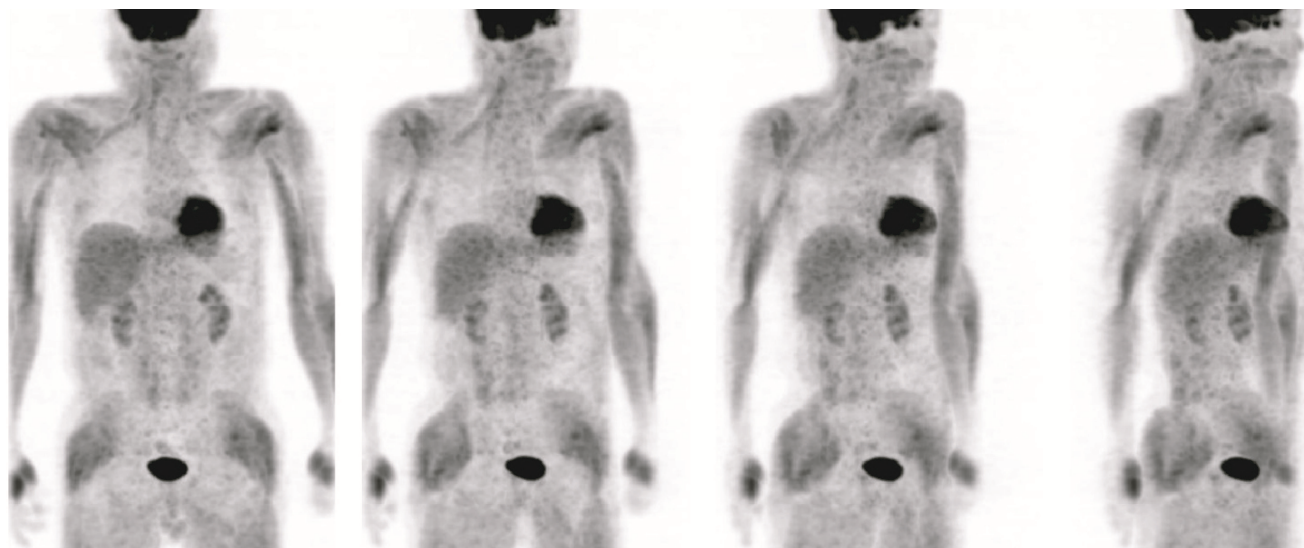
診療放射線技術科 榊田 優二

PET 検査では健常な方でも生理的な集積により FDG が良く集まる場所があります。例えば、糖を良く使う脳や、尿が溜まっている腎、膀胱等です。またそれらより集積は少ないですが、肝臓や椎体にも集積が認められます。以下は健常者の PET 画像です

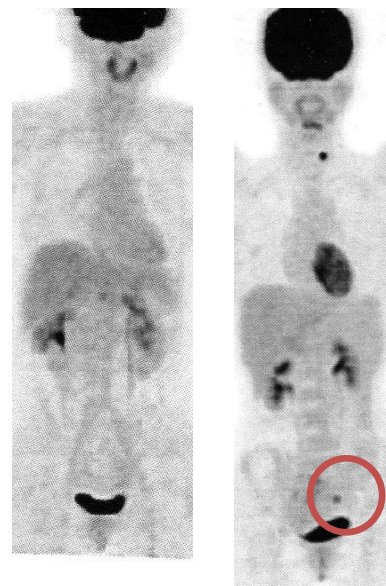
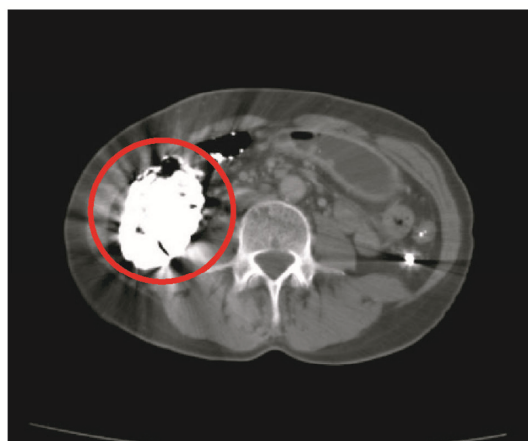
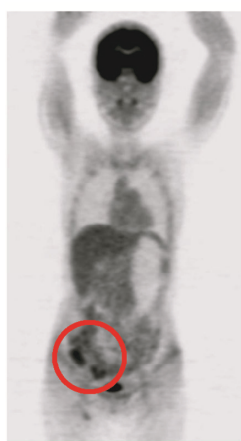
生理的集積や病的集積以外にも直前の運動や高い血糖値において骨格筋に集積しやすくなります。また普段運動と意識しない個所でも集積する場合があります。例えば、眼球、舌、顎、声帯などで会話による表情や喉の動きにおけるものです。また過度の運動したあとでは四肢の筋肉に集積します。

以下は四肢の筋肉に集積した PET 画像です。



また、高血糖では骨格筋や心筋などの筋肉の集積が上昇し脳や腫瘍への集積は低下しますので、直前までの安静と適正な血糖値のコントロールが大切になってきます。



閉経前の女性では、月経期および排卵期に子宮内膜への強い生理的な集積がみられます。これによって子宮腫瘍や、卵巣腫瘍と紛らわしい場合がありますので出来るだけ月経期および排卵期での検査を避けるか、MRI 検査との併用が必要となってきます。右 PET 像にて月経期および排卵期での集積を円内で表しています。右 PET 像の左は健常者の PET 像です。

集積とは別にバリウム検査を直前に施行していると CT 上でアーティファクトが出ます。これはバリウム製剤による金属アーティファクトで、残留がある腸周囲の病変が見えづらくなります。上画像円内がバリウムでのアーティファクトを伴う PET 像及び CT 像となります。

以上のように PET 検査は全ての集積が病変ではありませんので、偽陽性を防ぐために安静や直前のいろいろなコントロールが大切な検査です。

編集後記

秋晴れが爽やかな季節が続いています。次号は1月半ばごろお届けする予定です。これからも宜しくお願い申し上げます。